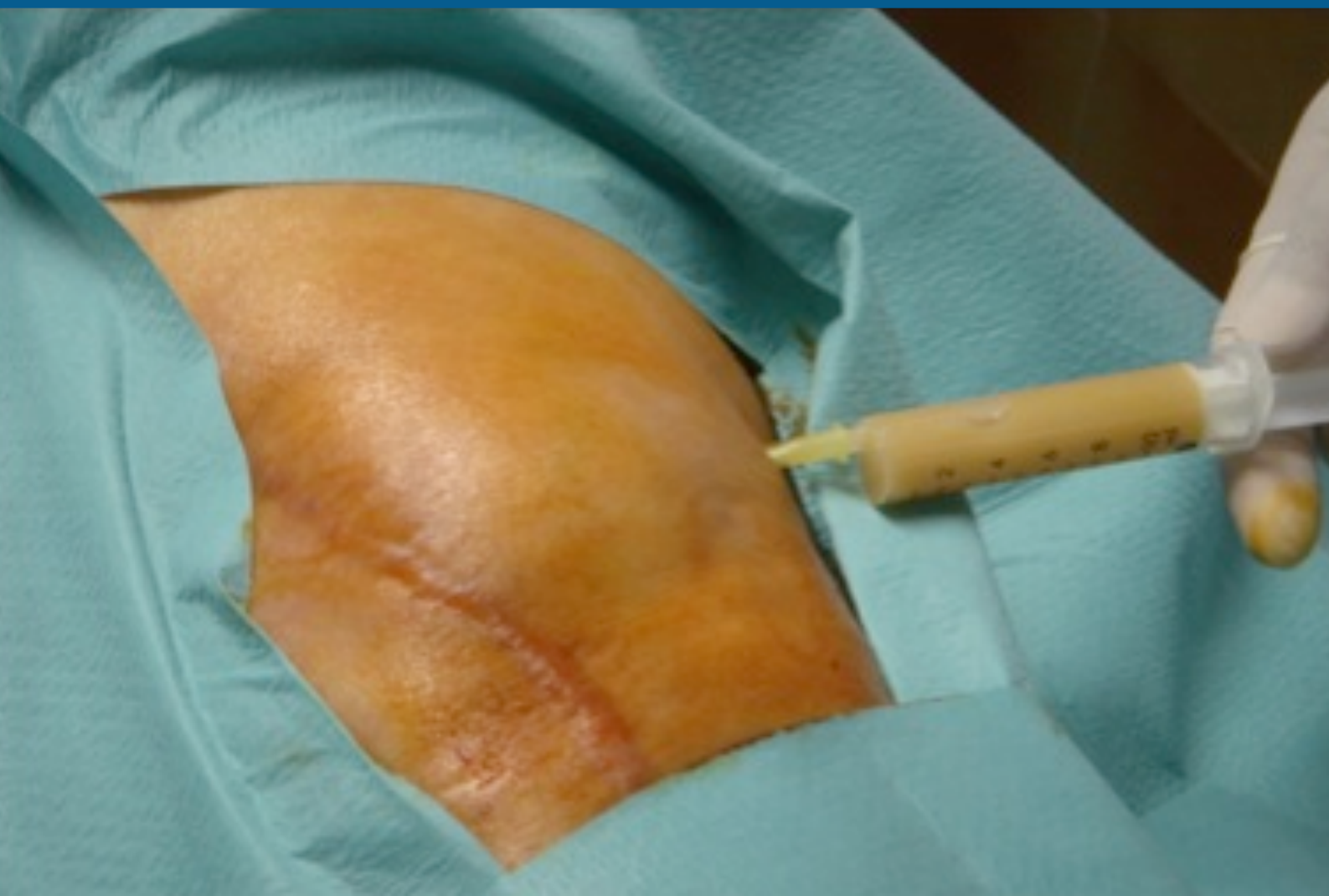

DIAGNÓSTICO Y TRATAMIENTO DE LA INFECCIÓN PROTÉSICA DE RODILLA. DIFERENTES ESCENARIOS, DIFERENTES PACIENTES.

18 y 25 de FEBRERO 2021
17:00h.



ONLINE



DIRECTOR

Dr. Juan Carlos Martínez Pastor
Servicio de COT Hospital Clinic
Barcelona

PONENTES

Dr. Francisco Argüelles
Servicio de COT Hospital La Fe
Valencia

Dr. José Baeza
Servicio de COT Hospital La Fe
Valencia

Dr. LLuis Font
Servicio de COT Hospital Mutua Terrassa
Barcelona

Dra. Marta Sabater
Servicio de COT Hospital Clinic
Barcelona

Dr. Pablo Sanz.
Servicio de COT Hospital Gregorio Marañón
Madrid

Dr. Alex Soriano
Servicio de Infecciones Hospital Clinic
Barcelona

Jueves 18 Febrero

URGENCIAS

Moderador: Dr. Juan Carlos Martínez Pastor

17:00-17:20h Dr. Lluís Font

Paciente operada hace 4 semanas, consulta por celulitis pretibial y tercio distal de la herida. Presenta signos flogóticos alrededor de las grapas pero sin drenaje.

17:20-17:40h Dra Marta Sabater

Paciente operado hace 1 mes con dehiscencia de la herida de 3 cm y con exposición tendón rotuliano. No presenta alteración de VSG/PCR.

17:40-18:00h Dr. A. Soriano

Llaman de la sala, paciente operado hace menos de 24 que presenta fiebre de 38°. ¿Conducta a seguir?.

18:00-18:20h Dr. Pablo Sanz

Paciente operado de prótesis de rodilla hace 2 semanas que llega a urgencias con drenaje de la herida de características serohemáticas de 5 días evolución.

18:20-18:40h Dr. Francisco Argüelles

Paciente intervenido de prótesis de rodilla hace 5 años. Acude a urgencias con fiebre y derrame articular en la rodilla protetizada.

18:40-19:00 Dr. José Baeza

Paciente que llega a Urgencias con disuria de 24 h de evolución. Antecedente de prótesis de rodilla intervenida hace 6 años. Ingresa con fiebre, hipotensión, derrame. Analítica con fórmula séptica.

19:00h Fin de la sesión.

Jueves 25 Febrero

CONSULTAS EXTERNAS:

¿MI PRÓTESIS DE RODILLA (O LA DE OTRO) SE HA INFECTADO?

Moderador: Dr. Juan Carlos Martínez Pastor

17:00-17:20h Dr. A. Soriano

Paciente con prótesis de rodilla derecha operada hace 2 años que presenta dolor persistente. El médico de cabecera le ha solicitado una gammagrafía que informa de infección protésica y además se lo ha explicado al paciente...

17:20-17:40h Dra. Marta Sabater

Paciente que tuvo infección aguda protésica postquirúrgica tratada con desbridamiento y retención del implante(DAIR). A la semana de parar el antibiótico consulta por derrame y dolor.

17:40-18:00h Dr. José Baeza

Paciente con prótesis de rodilla rígida. Balance articular 0/30°. PCR y VSG elevada. Cultivo negativo.

18:00-18:20h Dr. Francisco Argüelles

Paciente con prótesis dolorosa crónica, aparición de fístula en zona central de la cicatriz.

18:20-18:40h Dr. Pablo Sanz

Paciente con fístula crónica de más de 2 años de evolución en cara medial de la rodilla. Ha recibido tandas de tratamiento supresivo sin mejoría. A la exploración se aprecia insuficiencia del aparato extensor con un déficit de extensión de 45°.

18:40-19:00h Dr. Lluís Font


Paciente con prótesis dolorosa de más de 3 años de evolución. PCR/VSG positivas, gammagrafía con leucocitos positiva. En la anamnesis explica cuadros de dermatitis con bisutería. Las pruebas epicutáneas muestran una hipersensibilidad al níquel.

19:00h Fin de la sesión.



Secretaría Técnica:

Congresos Donosti S.L
Yolanda Torres

 687 40 97 64

 yolanda@congresosdonosti.com

 <https://congresosdonosti.com>